

Revista de
*Medicina e
Investigación*

www.elsevier.es



CARTA CIENTÍFICA

Cáncer renal y embarazo, una decisión terapéutica difícil

J. R. Pérez*

Servicio de Urología, Hospital General Regional No. 220 "Gral. Jose Vicente Villada", IMSS, Toluca, Méx, México

PALABRAS CLAVE

Cáncer; Riñón;
Embarazo; México

Resumen Mujer de 24 años con 16 semanas de embarazo que fue hospitalizada por tener dolor lumbar izquierdo y fiebre de 38°C, por estudios de laboratorio se encontró con Hb de 10.8, azoados normales y el examen de orina con microhematuria e infección, por ultrasonido renal se encontró un tumor en el riñón izquierdo. Con un segundo ultrasonido se le clasifica como componente quístico tipo Bosniak III. Tele de tórax normal y la TAC de abdomen sin medio de contraste y exposición a 1.5 rads para corroborar el diagnóstico, y se procedió a realizarle extirpación del tumor bajo anestesia general, sin complicaciones tanto en la madre como en el feto; el reporte histopatológico de la pieza extirpada demostró un carcinoma de células claras estratificado como etapa clínica T1N0M0. La paciente concluyó su embarazo sin complicaciones.

KEYWORDS

Cancer; Kidney;
Pregnancy; Mexico

Kidney cancer and pregnancy, a tough therapeutic decision

Abstract Women aged 24 to 16 weeks of pregnancy who was hospitalized for having left lumbar pain and fever of 38°C, for laboratory studies met Hb of 10.8, and nitrogenous normal urinalysis with microscopic hematuria and infection, renal ultrasound found a tumor in the left kidney. With a second ultrasound is classified as Bosniak III cystic component type. normal chest radiograph and CT of the abdomen without contrast and exposure to 1.5 rads to corroborate the diagnosis and proceeded to remove the tumor Give you general anesthesia without complications for both mother and fetus and the histopathologic of excised lapieza demonstrated a clear cell carcinoma stratified as clinical stage T1N0M0. The patient concluded her uncomplicated pregnancy.

* Autor para correspondencia: perezmendozajesusricardo@yahoo.com.mx (J. R. Pérez).

Introducción

El cáncer es la segunda causa principal de muerte en mujeres durante la edad reproductiva. Los tumores urológicos se presentan con una incidencia de 1 por cada 1,000 embarazos. Los cánceres urológicos son infrecuentes durante el embarazo, por tanto, el diagnóstico y tratamiento son difíciles¹. El carcinoma de células renales es el tumor más habitual en el embarazo. Las pruebas realizadas durante el embarazo pueden poner al descubierto tumores incidentales, pero los síntomas del embarazo pueden confundir y retrasar el diagnóstico de cáncer. Los síntomas de los tumores urológicos como dolor, hematuria e hipertensión, pueden confundirse con otras afecciones más frecuentes como infección urinaria, pielonefritis, amenaza de aborto o preeclampsia^{1,2}. Estos síntomas justifican una completa evaluación urológica.

La evaluación de los tumores urológicos se basa en las pruebas radiográficas. En la mujer gestante, se debe tener en cuenta el riesgo para la madre y para el feto cuando se plantean pruebas diagnósticas. No hay una dosis de radiación que haya demostrado ser segura cuando el feto es expuesto a ella³. Un artículo de revisión de Loughlin describió un riesgo relativo de leucemia de 1.6 y de tumores de órganos sólidos de 3.2, en fetos expuestos en una dosis de radiación de entre 1, 6 y 40 mGy antes del parto⁴. Debe evitarse la exposición a la radiación a menos que el estudio tenga un gran impacto sobre la asistencia a la madre, y que la información sea importante y no se pueda obtener de ninguna otra forma; con la tecnología moderna se suele poder llegar a un diagnóstico exacto con ecografía y en algunos casos con resonancia magnética (RM).

Después de sentado el diagnóstico, el tipo de tumor y la edad gestacional determinan las opciones terapéuticas y la cronología del tratamiento. La cronología del tratamiento se debe comentar con la paciente, incluyendo el riesgo del tratamiento inmediato para la salud del feto y los riesgos para la madre si se retrasa el tratamiento. Este aspecto tiene importancia por ser un enfoque bioético que incluye a la madre, al feto y al personal de salud tratante del caso.

El objetivo del artículo es presentar el caso de una mujer con embarazo en el inicio del segundo trimestre de la gestación más cáncer renal, el diagnóstico y tratamiento realizado, así como aspectos bioéticos en la toma de decisiones.

Presentación del caso

Femenino de 24 años de edad, empleada, secundigesta con embarazo normoevolutivo de 16 semanas de gestación con control prenatal, ingresa al Servicio de Urgencias por dolor lumbar izquierdo, síntomas irritativos urinarios bajos y fiebre de 38°C. Se concluye cuadro de pielonefritis aguda izquierda, iniciando manejo médico con antibióticos, sus estudios iniciales revelan hemoglobina 10.8 g/dL, azoados normales, examen general de orina (EGO) positivo para infección y microhematuria con más de 50 eritrocitos por campo, ultrasonido (US) renal inicial con reporte de tumor renal izquierdo. Es enviada al Servicio de Urología donde se inicia protocolo de estudio realizando nuevo US renal, el cual reporta lesión sólida dependiente de riñón izquierdo, irregular con componente quístico que se clasifica como Bosniak III. Tele de tórax normal y se realizan 3 cortes de tomografía axial computada (TAC) abdominal sin medio de contraste, con exposición a radiación del producto de 1.5 rads aproximadamente (figs. 1-5). Estudios de laboratorio reportan hemoglobina de 10.6 g/dL, azoados normales, calcio sérico normal, EGO con eritrocituria. Se somete a comité de bioética, y se plantean las alternativas de tratamiento, decidiendo someter a la paciente a nefrectomía radical izquierda, por abordaje abdominal y bajo anestesia general balanceada con sangrado aproximado de 250 cc. La evaluación fetal en el postoperatorio no demostró cambios en la frecuencia cardíaca fetal, y no existió evidencia de actividad uterina, el US fetal sin alteraciones. La evolución postoperatoria de la paciente fue favorable con reporte histopatológico de carcinoma de células claras, estadificado como etapa clínica T1N0M0. La paciente cursó con embarazo normoevolutivo. Urológicamente con vigilancia, con hemoglobina de control de 13 g y sin complicaciones. A las 38

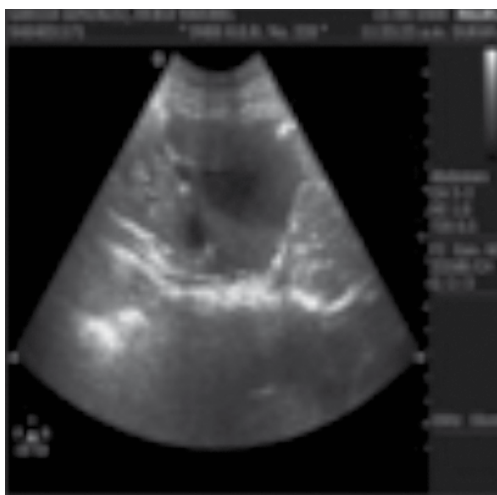

Figura 1 Ultrasonido renal con lesión sólida.

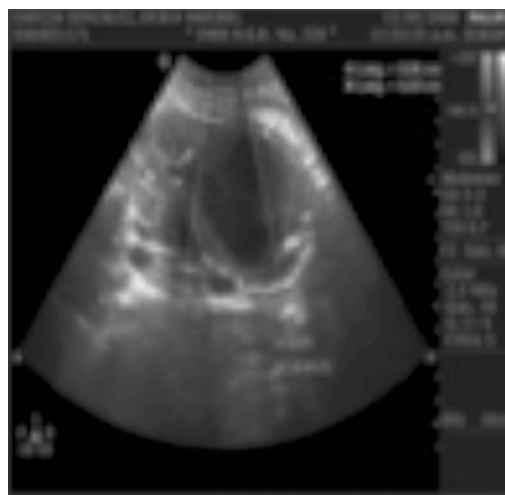


Figura 2 Ultrasonido renal Doppler con lesión quística.

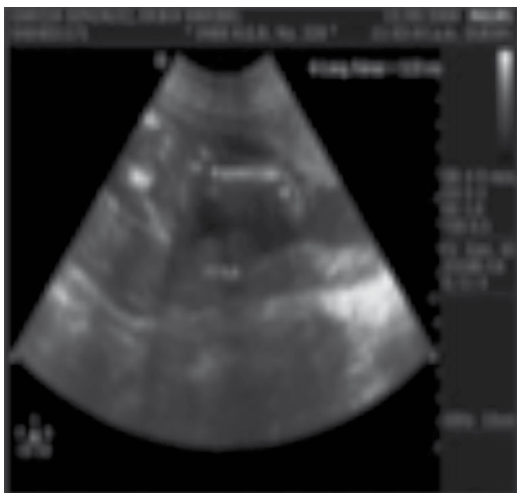

Figura 3 Feto con desarrollo gestacional normal.

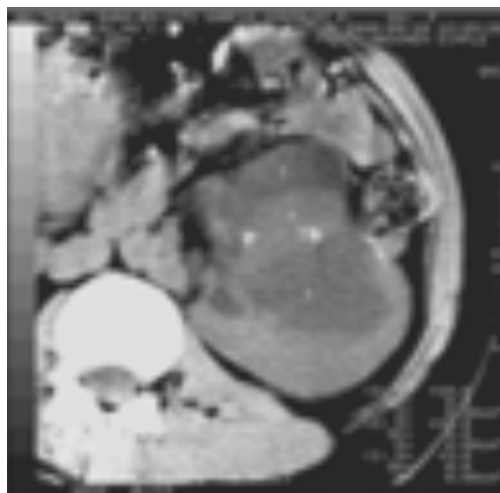


Figura 4 Tomografía renal con tumor sólido.

semanas de gestación se obtiene por cesárea producto único vivo con embarazo de término sexo masculino, sin alteraciones. La paciente sin complicaciones en el puerperio poscesárea.

Discusión

Los tumores renales en particular el carcinoma es poco frecuente, sin embargo es el tumor urológico más común que puede presentarse en el embarazo. Los síntomas iniciales más comunes son dolor, masa palpable, hematuria e hipertensión⁵. En asociación con el embarazo estos síntomas pueden retrasar el diagnóstico y ser tratados inicialmente como preeclampsia o como infección urinaria, como en el caso descrito donde el diagnóstico inicial fue infección del tracto urinario superior. Afortunadamente se están identificando más tumores durante los estadios antenatales, con las mejoras de la ecografía y la asistencia prenatal.

La evaluación de dolor de costado, hematuria o masa renal debe minimizar la radiación al feto, inicialmente debe obtenerse una ecografía y si ésta no es suficiente, la RM puede identificar y diferenciar adecuadamente las lesiones quísticas de carcinoma sólido de células renales, si se cuenta con dicho recurso. Es por ello, que el uso de la TAC tiene validez y permite la identificación de tumores sólidos; el uso de la urografía excretora limitada es un apoyo diagnóstico radiológico que tiene validez limitada.

El tratamiento estándar de la mayoría de los estadios del carcinoma renal sigue siendo la nefrectomía radical. El tratamiento del cáncer durante el embarazo debe tener en cuenta la conducta biológica del tumor, la tasa de supervivencia del feto en las diferentes edades gestacionales al programar la intervención. Históricamente, los carcinomas renales se presentaban en estadios avanzados, al aumentar el hallazgo de masas renales incidentales por ecografía, las recomendaciones y el momento del tratamiento pueden variar. En el primer trimestre y a principio del segundo trimestre se recomienda la cirugía inmediatamente^{5,6}, a pesar del aumento del riesgo de mortalidad fetal, situación que fue

llevada a cabo en el caso presentado. Más tarde en el segundo trimestre y en el tercero, puede determinarse la madurez pulmonar fetal o mejorarla con corticoides antenatales antes de la extirpación del tumor.

Walker y Knight⁷ sugieren que no debe realizarse una cesárea automáticamente en el momento de la intervención con una incisión de costado o con nefrectomía laparoscópica. Muchos casos publicados describen la nefrectomía radical laparoscópica como una alternativa segura a la cirugía abierta durante el primer, segundo o tercer trimestre del embarazo^{4,7}.

El embarazo y el cáncer son los 2 únicos procesos biológicos, en los cuales es tolerado tejido antígeno por un sistema inmunitario que funciona normalmente⁵. No hay estudios que demuestren inmunodeficiencias en el embarazo que permitan la progresión del tumor y, en la mayoría de los casos la conducta del tumor no resulta alterada por el embarazo. En 2002 estudios epidemiológicos sugirieron que las influencias hormonales podían desempeñar un papel en la aparición de carcinoma de células renales^{7,8}.

La toma de decisiones terapéuticas en estos casos debe ser puntualizada por el personal de salud, que esté involucrado, con información amplia de los riesgos posibles de la madre y el feto, se sugiere la evaluación del caso por un comité de bioética y la decisión final a tomar con la madre.

Conclusiones

Durante el embarazo se pueden presentar tumores en todas las partes del tracto urológico. Afortunadamente, los cánceres urológicos son infrecuentes en el embarazo. Por desgracia, los síntomas iniciales son mal diagnosticados con frecuencia por la confusión con síntomas del embarazo, como hipertensión, hemorragia, infecciones urinarias recurrentes e hidronefrosis del embarazo. Los análisis y la ecografía pueden descubrir tumores incidentales que deben ser tratados. La evaluación de los tumores debe incluir su estudio radiológico. El estudio elegido debe incluir el máximo de información al tiempo que se exponga al feto a cantidades

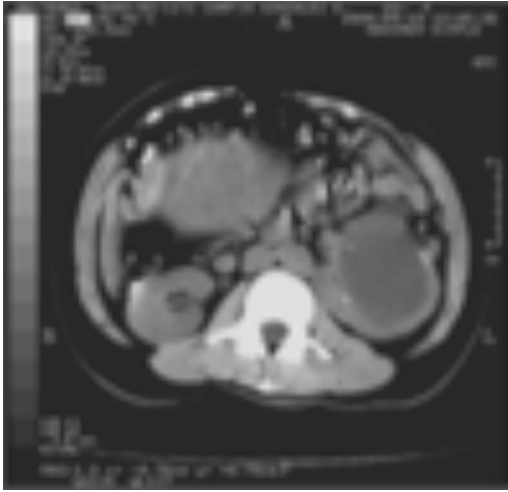


Figura 5 Tomografía renal con lesión quística.

mínimas de radiación. Un elevado índice de sospecha ayuda a evitar que estos tumores pasen desapercibidos. En algunos casos la decisión terapéutica puede ser difícil, y es importante considerar los aspectos bioéticos en torno al caso con información precisa a la madre.

Financiamiento

No se recibió ningún patrocinio para llevar a cabo este artículo.

Conflicto de intereses

El autor declara no tener conflicto de intereses.

Bibliografía

1. Hendry WF. Management of urological tumor in pregnancy. *Br J Urol.* 1997;80(suppl 1):24-28.
2. Loughlin KR. The management of Urological Malignancies during pregnancy. *Br J Urol.* 1995;76:639-644.
3. Walker JL, Knight EL. Renal cell carcinoma in pregnancy. *Cancer.* 1986;58(10):2343-2347.
4. O'Connor JP, Billani CS, Taylor J, et al. Laparoscopic Nephrectomy for renal cell carcinoma during pregnancy. *J Endourol.* 2004;18(9):871-874.
5. Gladman MA, MacDonald D, Webster JJ. Renal Cell Carcinoma in Preganancy. *J R Soc Med.* 2002;95(4):199-201.
6. Fynn J, Venyu Ak. Renal Cell Carcinoma Presenting as Hypertension in Pregnancy. *J Obstet Gynaecol.* 2004;24(7):821-822.
7. Sainsbury Dc, Dorking TJ, McPhail S, et al. Laparoscopic Radical Nephrectomy in first trimester pregnancy. *Urology.* 2004;64(6):1231.
8. Lambe M, Lindblad P, Wu J, et al. Pregnancy and risk of renal cell cancer, a population based study in Sweden. *Br J Cancer.* 2002;86(9):1425-1429.